

# Måling av ankeltrykk

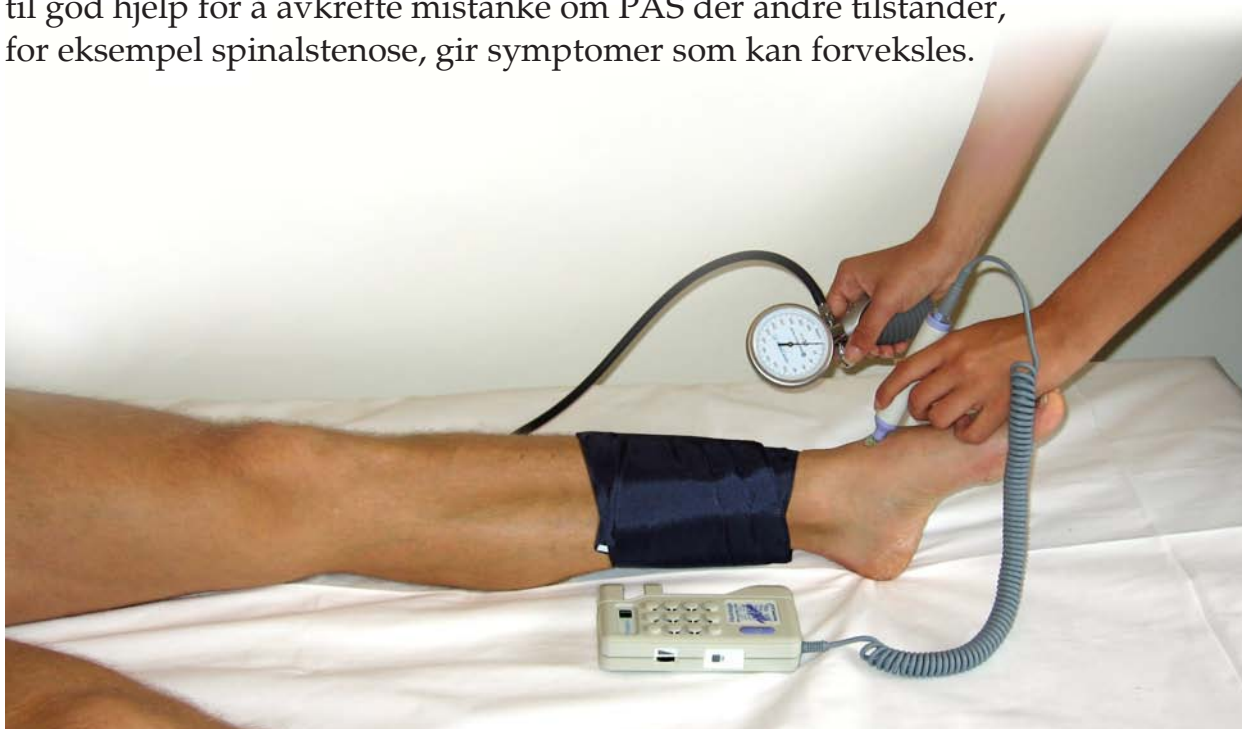## Enkelt å utføre - men pass på feilkildene

Dr. philos. Einar Stranden

Til tross for stadig utvikling av nye undersøkelsesmetoder, er måling av ankeltrykk og beregning av ankel-arm-indeks (AAI = systolisk ankeltrykk / systolisk armtrykk) fortsatt en kjernemetode i ikke-invasiv utredning av pasienter med perifer aterosklerotisk sykdom (PAS). Metoden har også fått betydning som et epidemiologisk verktøy for studier av sykdomsutvikling, og i oppfølging av pasienter med symptomgivende PAS. Redusert AAI trenger imidlertid ikke være forbundet med symptomer. Videre har en rekke studier vist at lav AAI er en risikomarkør for andre kardiovaskulære tilstander som hjerteinfarkt og hjerneslag.

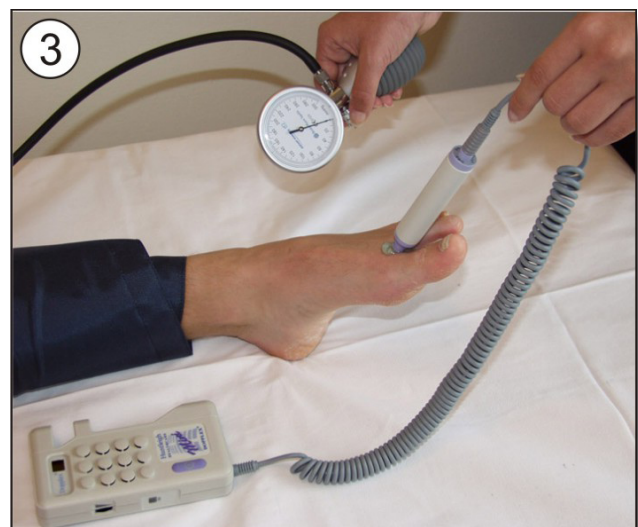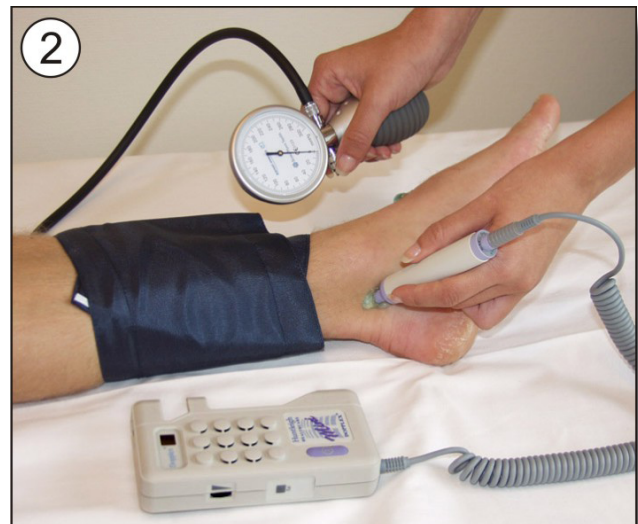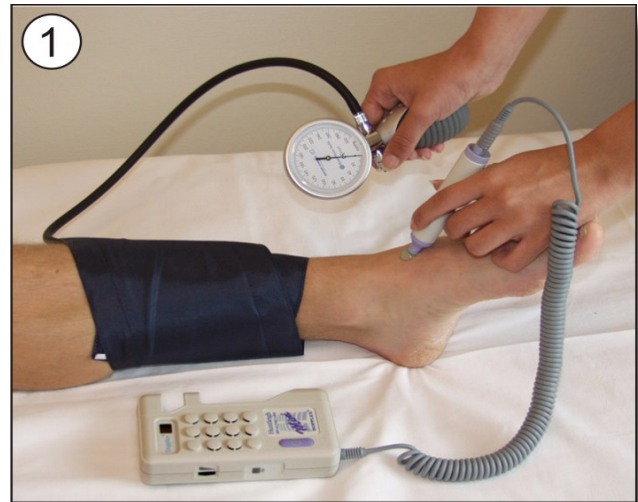Målingen er lett å utføre og krever kun et blodtrykksapparat og et enkelt ultralydapparat (dopplerapparat) som vist under. Ved blodtrykksmåling med dopplertechnik er det kun systoliske trykk som kan registreres. Dette er i seg selv ingen begrensning, da det er reduksjon i det systoliske blodtrykket som er karakteristisk distalt for en arteriell obstruksjon. Undersøkelsen kan lett gjennomføres i allmennpraksis.

Man finner normalt en god korrelasjon mellom AAI og grad av arteriell obstruksjon, enten denne er vurdert angiografisk eller fra pasientens subjektive plager. Pasienter med intermitterende klaudikasjon har vanligvis AAI i området 0,5-0,8, mens pasienter med kritisk iskemi har AAI <0,5. Det kan imidlertid være betydelig overlapping i AAI mellom gruppene. Hos pasienter med kritisk iskemi vil ankeltrykk (<50 mmHg) eller tåtrykk (<30 mmHg) imidlertid korrelere bedre med symptomer, viabilitet og behandling enn AAI. I noen tilfeller vil AAI være til god hjelp for å avkrefte mistanke om PAS der andre tilstander, for eksempel spinalstenose, gir symptomer som kan forveksles.



# Prosedyre

- Pasienten hviler i horisontalt leie 5-10 minutter før måling.
- Blodtrykksmansjett anbringes ved ankelen, like proksimalt for malleolene. Bredden på mansjetten bør være minst 40 % av omkretsen. Ved ankelen kan vanligvis standard arm-mansjett benyttes, men ved måling av leggtrykk i tykke legger og spesielt trykket i lårarterie (fig. 6), må bredere mansjett anvendes.
- Sengen/benken justeres slik at midtpunkt av ankel kommer i hjertehøyde (evt. legg pute under ankel).
- Ultralydgel legges på huden der måling foretas.
- Dopplerapparateds målesonde plasseres over arteria dorsalis pedis (fig. 1) med en vinkel på 45-60° mot huden. Tidvis finnes signalet noe mer distalt enn på fotoet. Unngå å presse hardt mot huden, spesielt ved lave arterietrykk da artieren lett komprimeres. Målesonde med frekvensen 8 MHz er normalt ideelt for ankeltrykkmålinger. Apparat med målesonde for fosterundersøkelser skal ikke benyttes.
- Mansjetten pumpes opp til ca. 20 mmHg over trykket der arteriesignalet opphører. Hvis signalet ikke opphører ved 250-300 mmHg, kan dette skyldes inkompressible arterier (diabetes), ødem eller for smal mansjett.
- Mansjetten tømmes langsomt (ca. 2 mmHg per sekund), og trykket avleses når man hører jevne arteriesignaler. Trykket tilsvarer systolisk blodtrykk i artieren under mansjetten. Tøm mansjetten helt før målingen eventuelt gjentas.
- Blodtrykket måles også i arteria tibialis posterior (fig. 2).
- Det høyeste trykket av de to benyttes til beregning av ankel-arm-indeks (AAI).



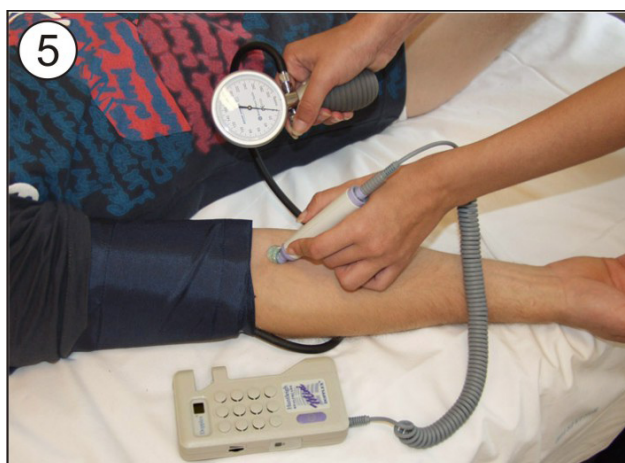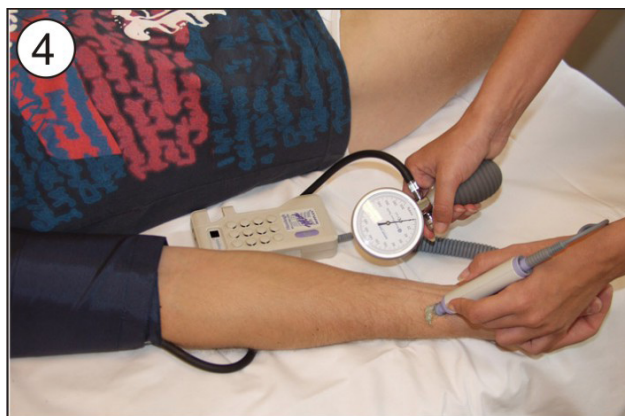- Ved manglende dopplersignaler kan man tidvis finne arteriesignaler mellom 1. og 2. tå (fig. 3). Man unngår å komprimere arterien ved å holde i kabelen.

- Armtrykket måles med dopplertechnik som ved ankelen. Midtpunktet av mansjetten skal være i hjertehøyde. Doppler-sonden plasseres over arteria radialis (fig. 4), alternativt over arteria brachialis (fig. 5). For øvrig bestemmes systolisk armtrykk på samme måte som for ankeltrykk.

- Det høyeste trykket av de to benyttes til beregning av ankel-arm-indeks (AAI).

- Ved manglende dopplersignaler kan man tidvis finne arteriesignaler mellom 1. og 2. tå (fig. 3). Man unngår å komprimere arterien ved å holde i kabelen.

- Armtrykket måles med dopplertechnik som ved ankelen. Midtpunktet av mansjetten skal være i hjertehøyde. Doppler-sonden plasseres over arteria radialis (fig. 4), alternativt over arteria brachialis (fig. 5). For øvrig bestemmes systolisk armtrykk på samme måte som for ankeltrykk.



**Ankel-arm-indeks (AAI)  
kalkuleres etter formelen:**

$$AAI = \frac{\text{Systolisk ankeltrykk}}{\text{Systolisk armtrykk}}$$

## Tolkning av AAI

0,9-1,3: Normalt.

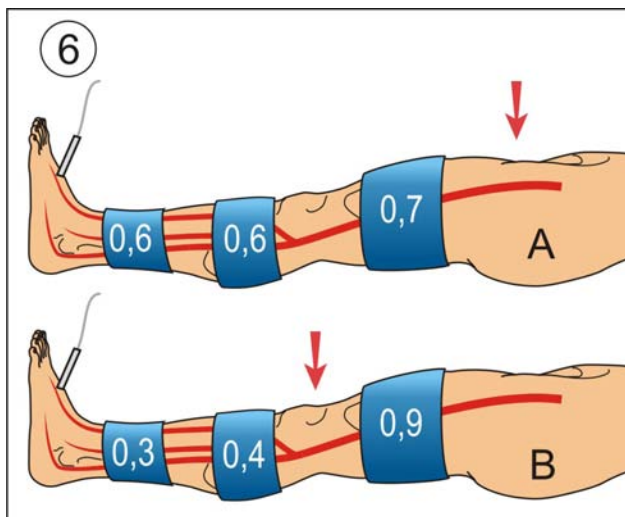
>1,3: Sannsynlig inkompressible arterier.

0,7-0,9: Mild arteriesykdom.

0,4-0,7: Moderat arteriesykdom.

<0,4: Uttalt arteriesykdom. Pasient henvises for videre utredning. Ankeltrykk <50 mmHg er forenlig med kritisk iskemi, og fordrer snarlig vurdering av karkirurg eller sirkulasjonsfysiolog.

Måling av trykk i flere segmenter (ankel, legg og lår), kan gi informasjon om lokalisering av mest uttalt arteriell obstruksjon (fig. 6). Et stort trykkfall på lårnivå tyder på proksimal obstruksjon (pil, fig. 6A), mens figur 6B indikerer mer distal aterosklerotisk sykdom. Tallene indikerer indeks ved hhv. ankel, legg og lår.



## Feilkilder og viktige momenter ved AAI

Til tross for at måling av ankeltrykk og beregning av AAI vanligvis er teknisk lett å gjennomføre, finnes det forhold som må påaktes:

- Hos pasienter med diabetes vil en kalsifisering av leggarteriene (mediasklerose) kunne resultere i stive karvegger. Dette hindrer eller begrenser kompresjon av arterien under mansjetten, som dermed må inflateres til et høyere trykk enn det som normalt ville okkludere arterien. Dermed overestimeres arterietrykket, av og til i betydelig grad. I slike tilfeller kan systolisk tåtrykk, pulsvolumkurver fra pletysmograf eller elevasjon av ekstremiteten være avklarende.
- Det er viktig å understreke at "ankeltrykket" er blodtrykket i arterien under mansjetten og ikke der dopplerproben plasseres. Hos pasienter med signifikante obstruksjoner i leggarteriene vil trykket kunne reduseres betydelig langs leggen. I tilfeller der mansjetten anlegges proksimalt på leggen for å unngå områder med sår vil underestimering av sirkulasjonssvikten i sårområdet kunne forekomme. Dette kan også få negative konsekvenser i tilfeller med blandet arteriell og venøs insuffisiens, der trykkmålingen danner grunnlag for beslutning om pasienten kan få kompresjonsbehandling for sin venøse lidelse.
- Arteriell insuffisiens kan også opptre i overekstremitetene, med redusert blodtrykk i a. brachialis til følge. Dette kan oppdages ved bilateral blodtrykks-måling. En underestimering av armtrykket forårsaker overestimering av AAI.
- Ved registrering av armtrykket bør ultralyd dopplertechnik benyttes også her. Ved å anvende auskultasjonsmetode på armen og dopplertechnik på foten kan det oppstå unøyaktighet idet grenseverdien for systolisk trykk kan defineres forskjellig.

Dr. philos. Einar Stranden  
Professor i klinisk sirkulasjonsfysiologi  
Sirkulasjonsfysiologisk avdeling  
Oslo Vaskulære Senter  
Aker universitetssykehus HF  
0514 Oslo

Epost: [einar.stranden@medisin.uio.no](mailto:einar.stranden@medisin.uio.no)

### Litteratur

Caruana MF et al. The validity, reliability, reproducibility and extended utility of ankle to brachial pressure index in current vascular surgical practice. *Eur J Vasc Endovasc Surg.* 2005;29(5):443-451.

Leng GC et al. Use of ankle brachial pressure index to predict cardiovascular events and death: a cohort study. *BMJ* 1996;313:1440-1443.

Newman AB et al. Ankle-Arm Index as a predictor of cardiovascular disease and mortality in the cardiovascular health study. *Arterioscler Thromb Vasc Biol.* 1999;19:538-545.

# Bestemmelse av ankel-arm-indeks (AAI)

Høyre arm  
systolisk trykk

--	--	--

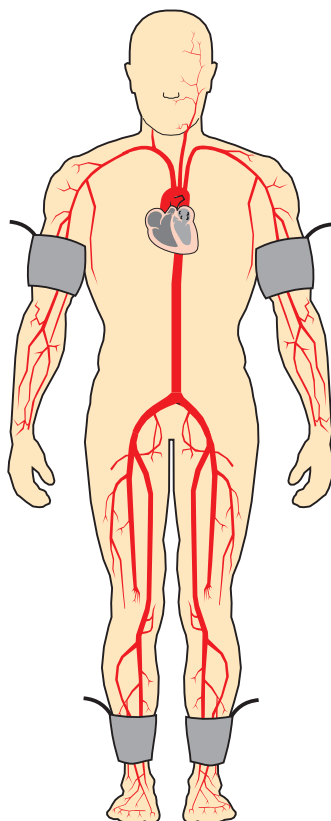
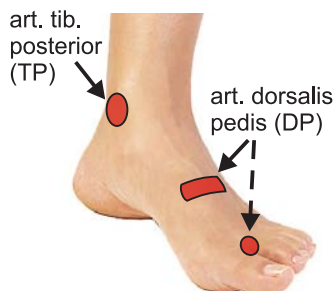
mmHg

Venstre arm  
systolisk trykk

--	--	--

mmHg

Plassering av  
doppler-proben



Tolkning av AAI

0,9-1,3: Normalt  
 >1,3: Sannsynlig inkompressible arterier  
 0,7-0,9: Mild arteriesykdom  
 0,4-0,7: Moderat arteriesykdom  
 <0,4: Uttalt arteriesykdom

Høyre side

art. dorsalis pedis

--	--	--

art. tib. posterior

--	--	--

mmHg

Venstre side

art. dorsalis pedis

--	--	--

art. tib. posterior

--	--	--

mmHg

NB. Mål trykkene minst to ganger.  
Noter det høyeste trykket.

AAI høyre side

Høyeste ankel-trykk, DP eller TP

--	--	--

Høyeste arm-trykk, H eller V

--	--	--

mmHg

AAI venstre side

Høyeste ankel-trykk, DP eller TP

--	--	--

Høyeste arm-trykk, H eller V

--	--	--

mmHg

## Husk at:

- Trykket som måles er trykket i arterien under mansjetten, ikke der doppler-proben er plassert!
- Pasienten må ligge horisontalt, med ankene i hjertehøyde.